サンプルページ

❼輪状甲状靱帯(膜)上の皮膚に 2〜3 cm の横切開を加える。
縦切開でもよい(縦切開のほうが出血は少ない)(図Ⅲ-8)。

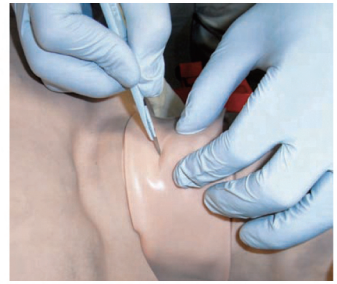

図Ⅲ-8　皮膚切開

❽輪状甲状靱帯(膜)に約 1.5 cm の切開を加える(図Ⅲ-9)。

図Ⅲ-9　靱帯(膜)の切開

❿曲がりペアン鉗子を創に入れて横方向に広げ，90 度回転させて，縦方向に広げる(図Ⅲ-10)。

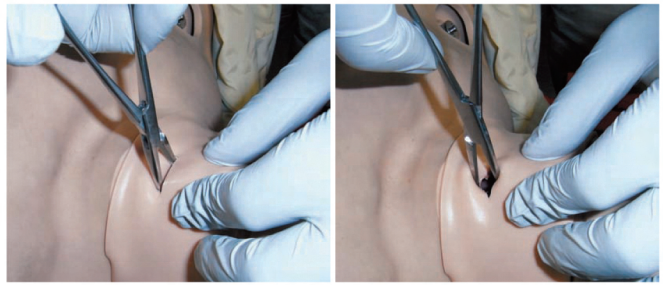

図Ⅲ-10　ペアン鉗子による拡大

❷ガード付きスカルペルの刃表を患者の尾側に向け，輪状甲状靱帯(膜)の正中線上を気道内に向けて垂直に 1 cm 程度，突くように穿刺する。穿刺からイントロデューサー挿入の間は皮膚の穿刺部と気管の穿刺部がずれないように，頸部皮膚を喉頭に向けて押し付け，しっかりと保持する(図Ⅲ-20)。

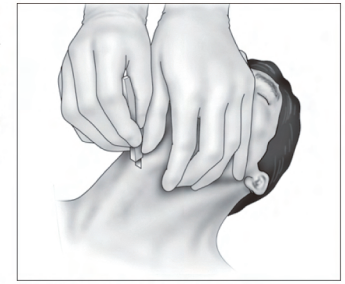

図Ⅲ-20　皮膚・靱帯(膜)切開(穿刺)

❸イントロデューサーを，穿刺口から気管内に挿入する。先端が輪状甲状靱帯(膜)を越えて気管内に入ると抵抗を感じなくなる(図Ⅲ-21)。

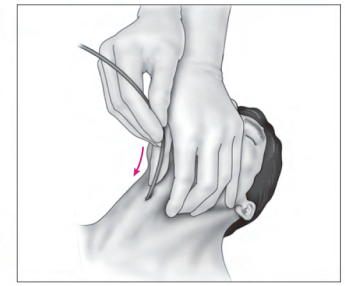

図Ⅲ-21　イントロデューサーの挿入

❹イントロデューサーを介してカニューレを気管内に挿入する。カニューレが正しい位置まで挿入されたら，フランジ部を手で保持した状態で，イントロデューサーを抜去する(図Ⅲ-22)。

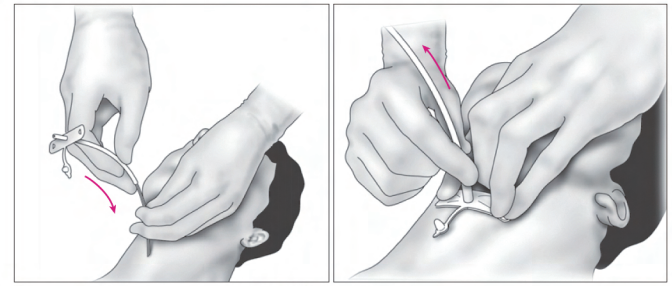

図Ⅲ-22　カニューレの挿入

Ⅲ

＊このサンプルページは B5 判を B6 判に縮小したものです。